



**Universidad Autónoma del Estado de México
Facultad de Odontología**

**Centro de Investigación y Estudios Avanzados
en Odontología "Dr. Keisaburo Miyata"**

**"Tratamiento ortodóncico en paciente de 15 años de edad con canino
retenido y granuloma periapical: Reporte de caso."**

**Proyecto Terminal
Para obtener el Diploma de
Especialista en Ortodoncia**

Presenta:

C. D. Gabriela Reséndiz Jiménez

Director:

M. en COEO. Claudia Centeno Pedraza

Co-Directores:

Dr. En O. Toshio Kubodera Ito

Dr. en C. S. Ulises Velázquez Enríquez

Toluca, Estado de México, junio 2022

Índice

1. Introducción	3
2. Antecedentes	4
2.1. Clasificación de las maloclusiones	4
2.1.1. Clase I	4
2.1.2. Clase II	5
2.1.2.1. Clase II división 1	5
2.1.2.2. Clase II división 2	6
2.1.3. Clase III	6
2.2. Cronología de erupción	6
2.2.1. Dentición temporal	7
2.2.2. Recambio dentario	9
2.2.3. Dentición permanente	10
2.3. Alteraciones en la cronología de erupción	11
2.4. Apiñamiento dental	12
2.5. Caninos retenidos	14
2.5.1. Formación del canino	14
2.5.2. Etiología de caninos retenidos	15
2.5.3. Clasificación de caninos retenidos	18
2.5.4. Alternativas de tratamiento para caninos retenidos	20
2.6. Granuloma periapical	22
2.6.1. Tratamiento de granuloma periapical	24
2.7. Tratamiento ortodóncico	25
2.7.1. Fases del tratamiento ortodóncico	25
3. Objetivos	28
3.1. Objetivo general	28
3.2. Objetivos específicos	28
4. Descripción del caso clínico	29
4.1. Análisis Fotográfico.	29
4.1.1. Análisis fotográfico de vista extraoral	29
4.1.2. Análisis fotográfico intraoral	30
4.2. Análisis de modelos	31
4.3. Radiografía panorámica	33
4.4. Análisis Cefalométrico	34
4.5. Análisis lineal	34

4.6. Análisis angular	35
4.7 Diagnóstico.....	38
4.7.1 Diagnóstico esquelético.	38
4.7.2 Diagnóstico dental.....	38
4.8 Plan de tratamiento.....	39
4.8.1 Objetivos del tratamiento	39
4.8.2 Primera Fase del tratamiento	39
4.8.3 Segunda fase del tratamiento	42
4.8.4 Tercera Fase del tratamiento.....	45
5. Discusión.....	47
6. Conclusión	49
7. Referencias	50

1. Introducción

Salzmann menciona que el origen de las alteraciones en la oclusión se encuentra relacionadas de forma directa o indirecta con el desarrollo, debido a factores que se pueden presentar antes o después del nacimiento. El Dr. Edward Angle realizó el estudio de estas maloclusiones su principal motivo fue que él consideraba que la posición de los dientes estaba relacionada con la armonía y el equilibrio de la cara.

La mayoría de problemas en la dentadura se presentan cuando sucede el cambio de la primera dentición a la permanente, impidiendo que haya una adecuada erupción de los órganos dentarios causando la retención o el apiñamiento en un gran número de casos, esto se presenta como consecuencia de la gran discrepancia que existe entre el tamaño y forma de los dientes temporales con los permanentes.

Actualmente existe una gran cantidad de pacientes que necesitan tratamiento ortodóncico porque presentan dientes retenidos y la causa de esto se debe a distintos factores que se presentaron de manera aislada o en conjunto generando este problema.

2. Antecedentes

2.1. Clasificación de las maloclusiones

El Dr. Edward H. Angle considerado como el “padre de la ortodoncia” fué pionero en analizar y documentar acerca del equilibrio que debe de existir entre los huesos de la cara y la importancia de los tejidos blandos. Él indicó que «el estudio de la ortodoncia está íntimamente ligado con el arte si se toman en cuenta las proporciones de la cara y la boca, es un factor de gran importancia en resaltar o destruir la belleza y el carácter de la misma». Él percibió que la armonía-balance del rostro y forma-belleza del complejo oral dependen en gran medida de la relación oclusal de los dientes. ¹

Angle realizó la publicación de un artículo en 1899 en la revista Dental Cosmos, que se titula “Angle´s Classification of Malocclusion”, en el que explica las maloclusiones. Realizó la clasificación de las maloclusiones en tres categorías. Clase I, II y III. ²

2.1.1. Clase I

Tipo de maloclusión en la cual se presenta una relación antero-posterior dentro de la norma entre la arcada maxilar y la mandíbula, esto se comprueba por la presencia de la llave molar.

El Dr. Angle designó llave molar cuando existe una correcta oclusión entre molares superior e inferior permanentes, la regla indica que la cúspide mesiovestibular del primer molar superior se debe ubicar en el surco mesiovestibular del primer molar inferior.² En las maloclusiones de la clase I de Angle, la llave de la oclusión de ambos lados se encuentra en perfecta relación, en donde se puede presentar anomalías de posición en los dientes anteriores. ¹

Los pacientes que tienen una Clase I de Angle, el perfil facial que se presentan es recto y hay un balance en las funciones de los músculos que están alrededor de la boca y de la lengua. También se pueden observar otros problemas oclusales que ocurren solos o en conjunto y que son generados porque no hay espacio suficiente en el arco dental (apiñamiento), un espacio excesivo en las arcadas (diastemas), que uno o varios dientes se encuentren en malposición, una mordida abierta, mordida profunda o mordida profunda, mordida cruzada o biprotrusión. ²

2.1.2. Clase II

Aquí se encuentran las maloclusiones donde el primer molar inferior permanente se ubica por distal en relación con el primer molar superior, además calificado como distoclusión. ²

La peculiaridad de esta clase es que la cúspide mesiovestibular del primer molar superior permanente se encuentra ocluyendo por mesial del mesiovestibular del primer molar permanente inferior. El perfil facial característico es convexo.

En la Clase II fueron divididas las maloclusiones en: la división I y la división 2. ²

2.1.2.1. Clase II división 1

En este inciso encontramos las maloclusiones Clase II los incisivos superiores están inclinados hacia vestibular. Hay una distancia aumentada de la distancia en sentido vestibulolingual entre los incisivos superiores e inferiores ocasiona problemas de desequilibrio de los músculos faciales, con presencia de un perfil facial convexo. Esta relación anteroposterior es denominado resalte u "Overjet". ²

2.1.2.2. Clase II división 2

En estas maloclusiones observamos la relación molar en Clase II, no hay presencia de Overjet aumentado de los incisivos centrales superiores, en cambio se observan palatinizados o verticalizados. El tipo de perfil más común en esta clasificación es el recto o ligeramente convexo asociado con una musculatura en equilibrio o con una pequeña alteración.

Es probable que haya, asociada íntimamente a la Clase II, en la división 2, presencia de lo que se considera como mordida profunda anterior. ²

2.1.3. Clase III

La Clase III fue clasificada así por Angle, donde se ubica a la cúspide mesio-vestibular del primer molar superior hacia distal del surco mesiovestibular del primer molar permanente inferior.

Se puede observar que el perfil facial que más domina en esta clase es el cóncavo y hay una musculatura desequilibrada. Es habitual que la mordida se encuentre cruzada en la parte anterior como en la parte posterior de la arcada. También puede haber otros problemas como la falta o el exceso de espacio, mordidas profundas o abiertas y malposiciones dentarias individuales. ²

2.2. Cronología de erupción

La erupción tanto de los dientes deciduos, así como de los permanentes, se inicia ya que ha concluido la formación de la corona y seguidamente después de que inicia a calcificarse la raíz. ³

2.2.1. Dentición temporal

Los tiempos de erupción pueden cambiar de persona a persona; así que hasta 6 meses antes o después están dentro de los límites normales. Aunque siempre se mantendrá la secuencia de erupción constante. Primero se espera que se lleve a cabo la erupción de los incisivos centrales inferiores, posteriormente, pero en seguida de los demás incisivos. A partir de aquí habrá un intervalo de tiempo que puede ser de 3-4 meses para que inicie la erupción de los primeros molares maxilares y mandibulares, los caninos maxilares y mandibulares erupcionarán en un tiempo de 3-4 meses después, que ocupan la mayoría del espacio que se encuentra entre el incisivo lateral y el primer molar en la arcada superior e inferior. En un periodo de 24 a 30 meses, la dentición primaria se completa con la erupción de los segundos molares de la mandíbula y después del maxilar. ⁴ (Fig. 1)

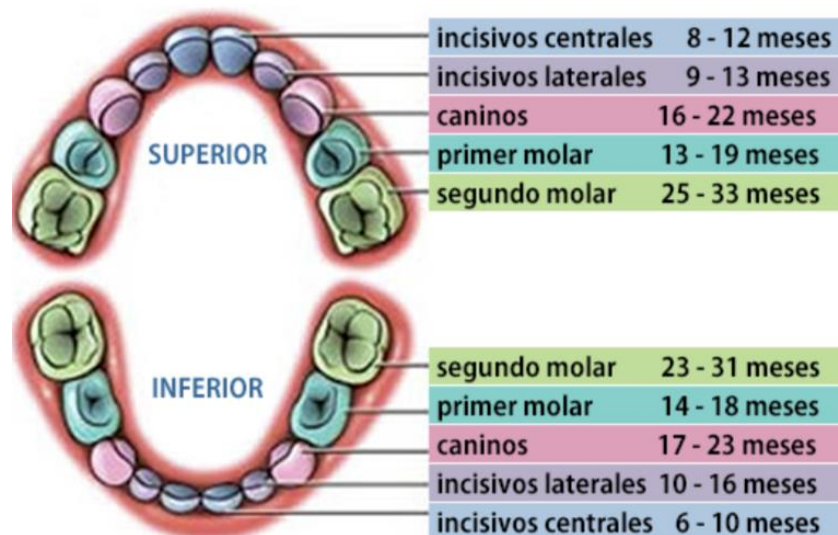


Figura 1. Cronología de erupción dentición decidua

A los 2 y 3 años de edad es cuando la dentición primaria está completamente establecida, a partir de este tiempo ocurrirán cambios de crecimiento y adaptabilidad funcional previos al período de la dentición mixta, aproximadamente unos tres años, es entonces cuando puede iniciarse una maloclusión, que si esta no es tratada a tiempo puede convertirse en un problema grave. ⁵

Entre los seis meses y medio y siete meses el primer diente que se presenta en la arcada dental es el incisivo central inferior deciduo. ²

Hay ciertas características que debemos observar en los arcos dentarios con dentición primaria, estas son:

- Observar la presencia de espacios fisiológicos, que son espacios que están divididos mayormente entre los dientes de la porción anterior de la arcada, en cantidad y disposición que puede variar en cada paciente, ayudan a que haya balance entre las discrepancias de tamaño de los incisivos permanentes.⁶ (Fig. 2)

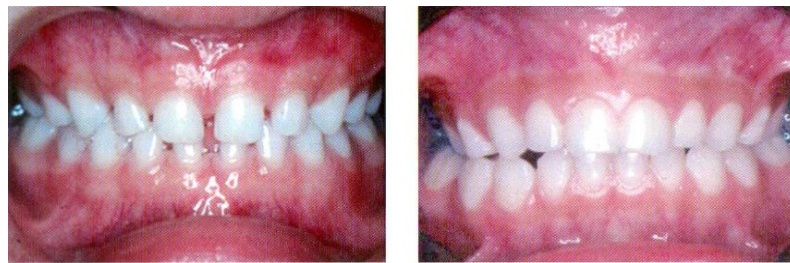

Figura 2. Escriván de Saturno L. 2007.

- Espacios primates, son denominados así porque han sido observados en algunas especies de primates, se encuentran en la arcada superior por mesial del canino y en la arcada mandibular por el lado distal del canino. (Fig. 3)

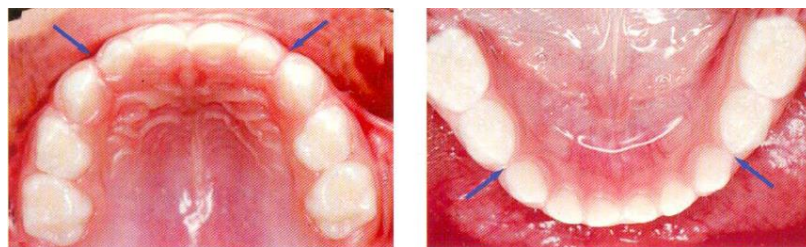


Figura 3. Escriván de Saturno L. 2007.

- La relación anteroposterior de los arcos que se puede observar: el plano terminal recto o el escalón mesial o distal, que afectara en gran parte la relación de los primeros molares permanentes. ⁵ (Fig. 4)

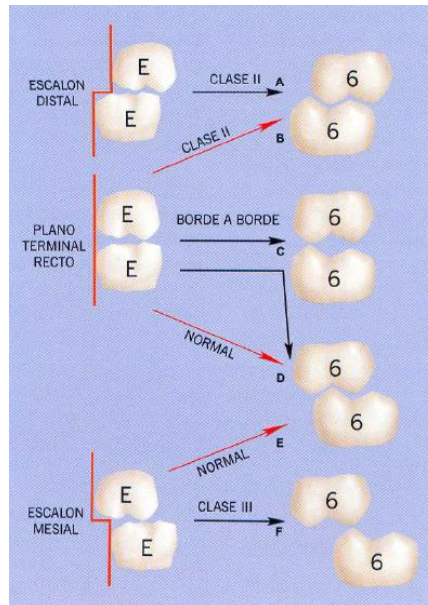


Figura 4. Escriván de Saturno L. 2007

2.2.2. Recambio dentario

Es una fase compleja que se lleva a cabo en dos periodos activos:

Primer período. -Entre las edades de 5 y 8 años llamada dentición mixta temprana. Encontramos en boca que hay presencia de dientes primarios y permanentes, tanto los precedidos de un diente primario como los que no tienen predecesor. ⁵

Durante un año y medio o dos años habrá un periodo de reposo luego de la erupción de los dientes temporales en el que no hay erupción de ningún diente, pero se producen cambios relevantes por dentro del hueso de la zona alveolar; se termina la formación de los folículos de la dentición de los permanentes y se comienza la reabsorción de las raíces de los dientes de la primera dentición para permitir el lugar a sus sucesores. ⁵

Segundo período. – Entre los 10 y los 12 años de edad encontramos la dentición mixta tardía está comprendida. Se lleva a cabo la erupción de los caninos, premolares y segundo molar permanente, el que será el último de este grupo en ocupar la posición en la arcada, estos son los dientes del área media. ⁵

2.2.3 Dentición permanente

A un ritmo que transcurre muy rápido entre los tres y los seis años se lleva a cabo el desarrollo de los órganos dentarios permanentes dentro del reborde alveolar. De los 5 a los 6 años, tiempo en el cual los incisivos temporales serán reemplazados y los primeros molares permanentes se alistan para erupcionar dentro de la cavidad oral.

2

El orden más común es que inicie la erupción de los incisivos centrales inferiores, continuando con la de los primeros molares permanentes inferiores y la de los primeros molares permanentes superiores. Cabe resaltar que este grupo de dientes suelen aparecer aproximadamente al mismo tiempo, aunque es posible observar que los primeros molares erupcionen un poco antes que los incisivos centrales inferiores.

La erupción de este conjunto de órganos dentarios va de acuerdo a una edad de 6 años. ⁴ (Fig. 5)

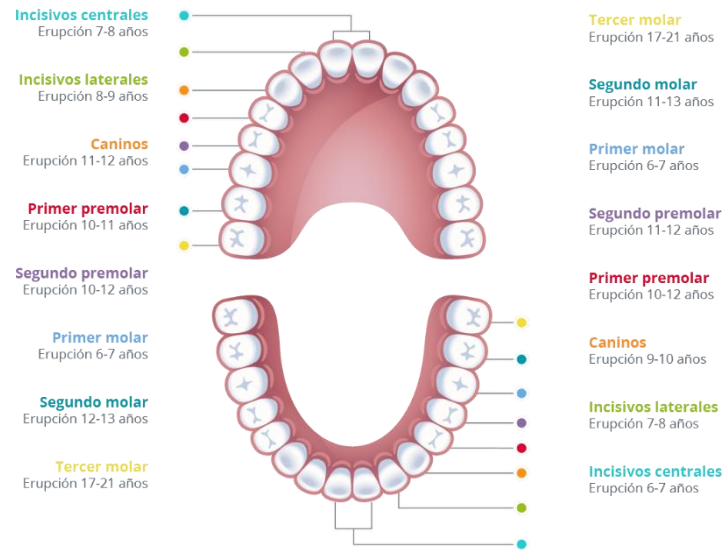


Figura 5. Cronología de erupción dentición permanente

2.3. Alteraciones en la cronología de erupción

Algunas de las alteraciones que se pueden presentar son las siguientes:

- Erupción ectópica: Es una alteración en la que la etiología está relacionada con diferentes factores, la erupción del diente se presenta lejos de la posición normal, esto es más frecuente que se presente en los caninos superiores y primeros molares. Existen diversas causas que pueden ser la angulación mesial, causada por la impactación en el segundo molar primario, se diagnostica gracias a la toma radiográfica de aleta de mordida y panorámica. Se puede sospechar de la impactación del canino maxilar cuando no es posible sentir una protuberancia causada por el diente en erupción o porque se observa una asimetría de erupción.⁷
- Anquilosis: En esta alteración el cemento radicular se fusiona con el hueso alveolar del diente primario, la incidencia que existe es de 7-14%, a menudo acompañada de un historial de trauma. En el mayor número de los casos de dientes anquilosados se pueden presentar la reabsorción en el proceso de erupción de los dientes permanentes, en algunas situaciones donde hay

retención de algún diente se necesitará la extracción para que la erupción del diente permanente se pueda realizar con normalidad.

- Discrepancia entre tamaño del diente y el espacio en la arcada: Cuando el tamaño longitud de arco es bastante amplio y ocasiona espacio entre los dientes y también cuando la corona del diente es grande de tamaño a comparación del diente que lo precede, se observará que la longitud del arco no es suficiente o la presencia apiñamiento dental.⁷

2.4. Apiñamiento dental

Es considerada una de las principales maloclusiones en los pacientes. Es la diferencia de tamaño que hay entre el tamaño que tienen los dientes y la longitud del arco.

Su frecuencia es del 50% en la población en general presentándose principalmente en el segmento incisivo mandibular.

Dependiendo la etiología se clasificará en primario, secundario o terciario.

- Primario. – Se presenta con consecuencia de la diferencia entre el tamaño que presentan los dientes y el tamaño presente en la arcada dental. Su origen es genético.
- Secundario. – La causa son factores medioambientales como extracciones, caries, pérdida temprana de dientes temporales, etc.
- Terciario. – En la etapa de la postadolescencia, en el que aparecerá o aumentará como consecuencia de la aparición de los terceros molares, aunque no ha sido del todo comprobado.

Algunas situaciones que intervienen en el apiñamiento durante la etapa que se inicia la erupción de la dentición permanente son:

- La localización que tienen gérmenes dentarios permanentes.
- El momento de exfoliación de los dientes temporales.
- La cronología de reemplazo de la dentición temporal a la permanente.

- La posición de los dientes antagonistas. ⁸

Para realizar el trabajo ortodóncico es importante el conocimiento del origen de la maloclusión, pues en la mayoría de las ocasiones será necesario eliminar estas causas para así poder corregir las maloclusiones. Un número incalculable de ortodoncistas han tratado de interpretar y aclarar la posible causa de la maloclusión.²

Según Korkhaus (1939) ², los factores causales es posible clasificarlos en los de origen endógeno y exógeno. Salzmann ², en 1966, hizo su clasificación de esos factores y los dividió en prenatales y posnatales. En cualquier caso, pueden relacionarse de forma directa o indirecta al desarrollo, siendo la causa de las maloclusiones.

En cada individuo podemos encontrar diferentes formas de apiñamiento y puede haber más de un factor que contribuye en un mismo individuo; en algunas situaciones, la anomalía se complica por la falta de equilibrio en el complejo esquelético y/o neuromuscular. ⁴

Cuando existe una discrepancia negativa, quiere decir que el espacio que tenemos disponible no es suficiente para alinear los dientes, ya que hay un decrecimiento de la longitud del arco, ya sea por macrodoncia, micrognatismo o una conjugación de éstos. ⁴

En ocasiones los niños manifiestan un apiñamiento localizado que va de moderado a grave (>3 mm). Producido en el mayor número de los casos por una pérdida de espacio muy marcado o por la erupción ectópica de algún diente, y como consecuencia dificultar la erupción del diente sucesor.⁹

2.5. Caninos retenidos

Se le puede definir como diente retenido a aquel diente en el cual, no se produce su erupción en el arco dental dentro del tiempo esperado. Existen diferentes causas algunas de ellas es que un diente quede retenido es debido a los dientes contiguos, que el hueso tenga una densidad, que se presente un excedente de tejidos blandos o varias alteraciones genéticas que no permiten la erupción. Como consecuencia de que no se pueda realizar la erupción el diente permanecerá en esta condición a lo largo de toda la vida del paciente, cambiando esta situación ya sea realizando la extracción quirúrgica o se expongan por la reabsorción de los tejidos superpuestos.

2.5.1. Formación del canino

El canino superior inicia su formación a la edad de cuatro o cinco meses, el esmalte se desarrolla completamente entre los seis y siete años, su erupción se da en un aproximado de entre los 11.6 años y la formación total de su raíz termina a los 13.6 años. El canino mandibular tiene un tiempo de formación similar, su erupción se lleva a cabo a los 10.6 años de edad y la raíz se forma totalmente a la edad de 12.7 años. La erupción de los dientes dentro de la cavidad bucal se da cuando ya están formados 2/3 partes de sus raíces (Fig.6), en el momento que el diente logra llegar al nivel de oclusión, será necesario un tiempo de entre dos a tres años para que termine la formación total de las raíces. ¹⁰

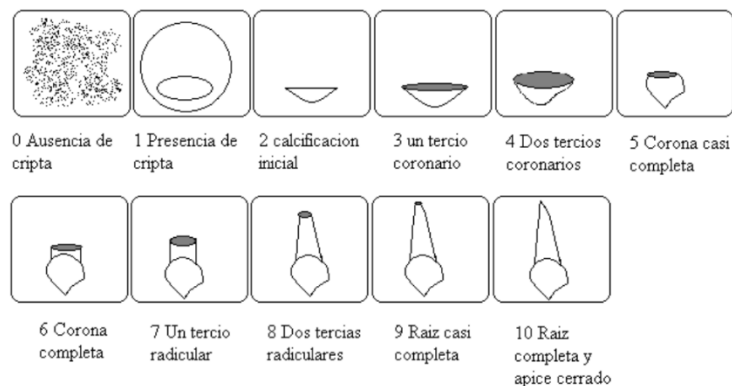


Figura 6. Calcificación de la dentición permanente de la Dra. Nolla

2.5.2. Etiología de caninos retenidos

El ortodoncista tiene a la mano varias posibilidades terapéuticas, pero para que se pueda tener éxito es esencial realizar el diagnóstico del diente impactado de forma precoz. Los órganos dentarios que están incluidos en ocasiones pueden dañar los dientes adyacentes, causar procesos infecciosos o quistes y generan problemas por sus repercusiones funcionales y estéticas. ¹¹

El camino que sigue el canino maxilar para su erupción tiene un patrón tortuoso y más difícil que cualquier otro diente en la cavidad oral. Los tres factores que pueden estar implicados en la retención:

1.-El tiempo necesario para el desarrollo

La etapa de calcificación comienza a los tres meses de edad y están precedidos únicamente por los primeros molares y los incisivos centrales permanentes. Los otros órganos dentarios, con la excepción de los segundos y terceros molares, ya han erupcionado y se encuentran en oclusión previamente que los caninos superiores. ¹²

2.- La posición cambiante durante el desarrollo

Otro factor etiológico a considerar es la posición del germen del canino maxilar, teniendo en cuenta que el desarrollo del hueso alveolar y la erupción del diente primario hacen que el permanente asuma una posición más lingual.

A los doce meses de edad el diente permanente migra en sentido apical y distal para formar una línea de tres dientes uno encima del otro: el primer molar deciduo maxilar con el sucedáneo en desarrollo que es el primer premolar permanente y encima de este el canino permanente. En esta etapa los caninos están colindando con las siguientes estructuras anatómicas:

- Las paredes anteriores de los senos maxilares
- Las órbitas
- La cavidad nasal¹²

3.-La distancia que viaja en su camino de erupción

La distancia que recorren los caninos permanentes maxilares hasta su posición final es otro factor, este recorrido es bastante largo y los puede desviar hacia labial y palatino, ya que se encuentran ligeramente por debajo de la orbitas y más altos que otros dientes en desarrollo y deben cambiar su posición hacia vestibular para hacer erupción. También las deficiencias en el proceso de reabsorción de las raíces en los órganos dentarios temporales o defectos de las raíces de los incisivos laterales, en lo que respecta al tamaño pueden afectar ya que son las guías para la erupción de los caninos. ¹²

Factores etiológicos en primera instancia

- a. Defectos durante el proceso de reabsorción de la primera dentición.
- b. Traumatismos o procesos infecciosos en los dientes temporales.
- c. Variaciones en el orden de erupción en la arcada maxilar.
- d. Existencia de espacio en la arcada maxilar.
- e. Rotación del germen cuando aún se encuentra dentro del proceso dental.
- f. Cierre prematuro de las raíces de los dientes vecinos en este caso incisivos laterales.
- g. Hendiduras en los pacientes con labio y paladar hendido.
- h. La formación irregular del canino que esta una aposición de retención.
- i. Dientes supernumerarios que obstruyen la correcta erupción de los caninos.
- j. Mucosa gruesa causado por a fibrosis gingival que actúa como barrera.
- k. Quistes y tumores.¹²

Factores etiológicos instancia secundaria

- a. Presión muscular anormal.
- b. Enfermedades febriles.
- c. Alteraciones del sistema endócrino.
- d. Deficiencias de vitamina D.
- e. Problemas que son de origen genético. ¹²

Se considera que existe una incidencia de 0.9-2% hasta un 7% en sujetos que tienen más de 11 años. Debido a que los dientes en ocupar el tercer lugar como los más comúnmente incluidos y retenidos son los caninos ectópicos. Su localización se divide en un 60% de los casos encontrados en la región del paladar, el 30% por el lado vestibular y el 10% en ubicados en una posición intermedia. Sucede por lo regular más en mujeres (1.17%) que en hombres (0.51%).¹¹

Seguidamente de los terceros molares, el canino superior es el más a menudo se puede encontrar retenido. En los pacientes que acuden por tratamiento ortodóncico la frecuencia de retención del canino superior se ha evaluado en aproximadamente 2%.¹² La retención tienen una frecuencia mayor en el maxilar, con una incidencia del 0.2-3.6% y en la mandíbula se reduce y presenta entre 0.35-1.29%.¹⁴

A la edad de 11 a 13 años de edad llega el tiempo normal de erupción del canino superior, en cuanto que el inferior erupciona de los 10 a los 11 años, alcanzando su desarrollo total; si dentro de este tiempo no ha logrado erupcionar, quedará retenido en el maxilar conservando íntegro su saco pericoronario.¹¹

De acuerdo con Hume¹² la erupción de los caninos superiores estará fuera de tiempo si se superan los 12,3 años de edad en las mujeres y los 13,1 años de edad para los hombres; a este momento poco más o poco menos del 80% de los caninos maxilares deberían ya encontrarse erupcionados.¹³

La retención la podemos encontrar de forma intraósea o submucosa, la primera es cuando el diente se encuentra cubierto por hueso y la segunda cuando este cubierto por encía. Es más frecuente en el maxilar que en la mandíbula. Los órganos dentarios que más comúnmente se encuentran con retenciones son los terceros molares inferiores y superiores, seguidos por los segundos premolares inferiores, los caninos superiores, los incisivos centrales superiores, etcétera.¹¹

2.5.3. Clasificación de caninos retenidos

La del Dr. Trujillo Fandiño,¹⁴ fue el que propuso en 1990, clasificó a los incisivos, caninos y premolares que se encuentran retenidos; que fuera aplicada de una manera sencilla y fácil en cualquier situación, para mostrar su ubicación precisa de estos órganos dentarios respecto a su posición, la dirección, el estado radicular y la presentación (Fig. 7).

Posición

Esta clasificación sirve tener una ubicación de la corona del diente retenido con respecto a los tercios radiculares cervical, medio y apical de los dientes que se encuentran en esta zona, disponiendo de 5 mm, para cada tercio radicular.

- Posición I: Ubicamos la corona o su mayor parte a nivel del tercio cervical de la raíz de los órganos dentarios colindantes, en el espacio comprendido por la cresta alveolar hasta 5 mm de ésta en el maxilar equivalente al tercio cervical.

- Posición II: Se da cuando la corona o mayor parte de esta está ubicada a nivel del tercio medio de las raíces de los órganos dentarios colindantes. Y dentro del espacio comprendido entre 5 a 10 mm de la cresta alveolar de los maxilares, correspondiente al tercio medio.

- Posición III: Es cuando ubicamos a la corona del canino o la mayor parte de ésta se localiza a nivel del tercio apical de las raíces de los dientes colindantes. Es el espacio presente a partir de 10 mm de la cresta alveolar de los maxilares.

Dirección

Explica la inclinación del eje axial y la posición de la corona del órgano dentario retenido. Este puede ser en forma vertical, mesioangular, mesiohorizontal, vertical invertido, distoangular, distohorizontal, vestibulopalatino, palatovestibular, etc.

Estado radicular

Especifica la forma que presenta la raíz. Las formas posibles son: raíz recta, raíz curva, raíz con dilaceración, raíz con hipercementosis o raíz incompleta en su formación.

Presentación

Expone la posición de la corona respecto a cómo se observa en su posición dentro de los maxilares. Puede ser en el plano central, vestibular, palatino o lingual.

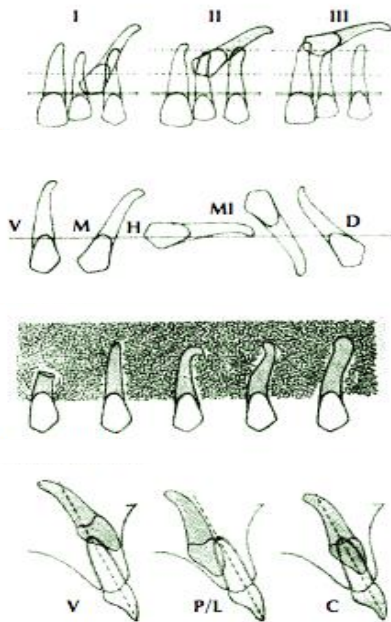


Figura 7. Ugalde-Morales FJ

El método descrito por Ericson y Kurol en 1988 para especificar la posición mesio-distal de la corona, el ángulo de su inclinación del canino con relación a la línea media, la respectiva inclinación al incisivo lateral y determinar el grado de erupción del canino; y este se define en 5 sectores establecidos por los ejes longitudinales del incisivo central y del incisivo lateral permanentes; y unas líneas paralelas que pasan por el punto de contacto entre los órganos dentarios centrales, lateral con central, mesial y distal del canino deciduo. También se valoró el ángulo α que se define por el eje longitudinal del canino con respecto a la línea media, teniendo como norma 25° ; en caso de que este ángulo presente una mayor apertura, la pieza se ubicará más hacia mesial, existe un mayor riesgo de que se presente reabsorción del incisivo lateral valorado el riesgo en un 50% .¹⁵ (Fig. 8)

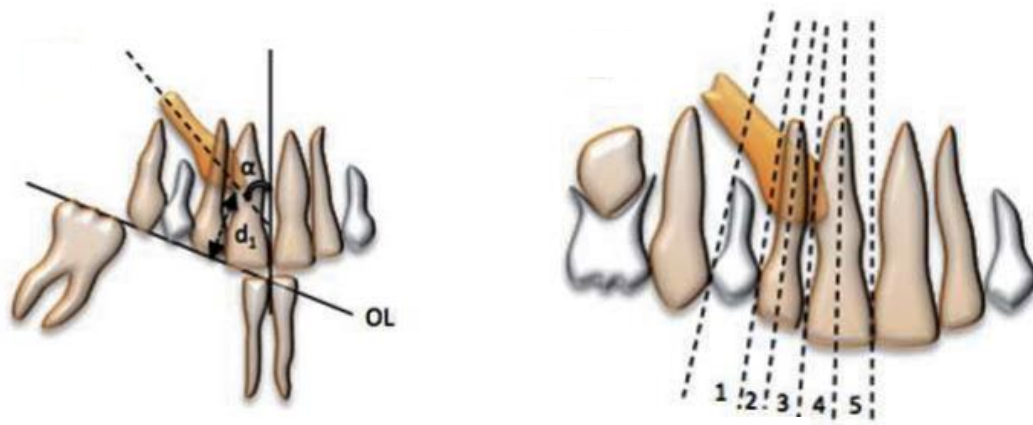


Figura 8. Método Ericson y Kurol 2016

2.5.4. Alternativas de tratamiento para caninos retenidos

La predicción del movimiento que necesita un órgano dentario retenido durante el tratamiento de ortodoncia requiere de una diversidad de factores, como lo son la angulación, disposición del canino que se está retenido en relación a los dientes colindantes, la posible distancia que el diente debe atravesar y la presencia de anquilosis. Por lo general, los caninos que presentan retenciones presentan la

mayor complejidad para ser tratados y con peor pronóstico son los que tienen una disposición horizontal o que están anquilosados. ¹²

Dependiendo del tipo de retención que presente el diente serán las opciones del manejo, que puede ser por vestibular o palatino, la complejidad de la misma y de la edad. En el mayor número de los casos será necesario intervenir quirúrgicamente, también se puede optar por una remoción, la exposición o el trasplante; puede o no haber movimiento de tracción ortodóncica para llegar así a la alineación en el arco dentario, cuando la extracción prematura del canino temporal resulta no exitosa. Una de las mejores opciones es realizar una exposición quirúrgica del diente y la tracción para ubicarlo en su correcta posición. Este es un tratamiento que debe efectuarse lo más pronto posible para evitar de esta forma el daño a los dientes vecinos, además de tener la ventaja de llevar el canino a una posición vertical cuando todavía se localiza en una posición alta en el surco nasolabial cuando se presentan retenciones labiales. ¹¹

Según la consideración del Dr. Bishara para la tracción del canino retenido, la mandíbula inferior no debe servir de apoyo para mover el canino superior que se encuentra retenido, esto es debido que resulta complicado controlar la magnitud y dirección de la fuerza aplicada desde un arco móvil. ¹⁶

Es importante tener en cuenta desde que inicia el movimiento de tracción del canino, la fuerza debe de aplicarse con el propósito de separar el diente que se está retenido en la parte de las raíces en los dientes contiguos, el Dr. Bishara y colaboradores mencionan las siguientes consideraciones:

- Las fuerzas necesarias para que se realicen los movimientos del diente retenido deben ser ligeras, esto significa que no deben de superar los 60g (2onzas).
- Que exista o se haya obtenido el suficiente espacio dentro del arco para el diente que presenta retención.

- Conservar el espacio usando ligadura continua en los dientes mesial y distal al canino o por medio del uso de un resorte metálico (coils spring) en el arco.
- El arco debe de ser lo suficientemente rígido como para resistir la deformación producida por las fuerzas aplicadas en el momento de la tracción. La rigidez ayuda a minimizar el efecto de “montaña rusa” que en este caso es indeseable y un efecto secundario que se da por la intrusión de los dientes como consecuencia de la deflexión de un arco más flexible y ligero.¹⁶

Si dentro del tratamiento ortodóncico está contemplada la extracción de premolares, pero es recomendable postergar las extracciones hasta que se tenga la certeza de que el canino se puede exponer quirúrgicamente y se apliquen fuerzas ortodóncicas, para asegurar la posibilidad del movimiento del diente retenido.¹⁶

2.6. Granuloma periapical

El concepto de granuloma periapical se refiere a un volumen de tejido inflamatorio de granulación crónico ubicado en cercanía al ápice de un diente no vital. Este es un nombre usado comúnmente pero no es totalmente correcto porque la lesión no muestra verdadera inflamación granulomatosa microscópicamente. La formación de lesiones apicales inflamatorias es la representación de una reacción secundaria como respuesta de defensa ante la presencia de una infección microbiana dentro del conducto radicular con proliferación de desechos tóxicos de las bacterias en la zona apical.¹⁷

Es una reacción de naturaleza inflamatoria crónica y no representa una reacción granulomatosa verdadera, esto es consecuencia del ataque de las bacterias en la región perirradicular, la cual se presenta como una masa de reacción de granulación rodeada por una cápsula de tejido conectivo fibroso, donde podemos encontrar como principales células los neutrófilos, histiocitos, linfocitos, asociados a plasmocitos, eventuales eosinófilos y mastocitos.¹⁸

Cuando la infección se encuentra en un estado temprano, predominan los neutrófilos y radiográficamente no se presentan alteraciones. Las células inflamatorias liberan prostaglandinas, las cuales activan los osteoclastos para reabsorber el hueso alrededor de la lesión, provocando una radiolucidez periapical detectable.¹⁷

Se ha observado que la prevalencia del granuloma periapical, va de 9,3% a un 87,1%. En afecciones como la periodontitis periapical crónica, es frecuente observar nidos de epitelio, estos se encuentran formados por restos celulares epiteliales de Malassez, donde la capacidad de aumentar de tamaño se encuentra latente. Leonardi et al.¹⁹, llevo a cabo un estudio en el que examino 17 granulomas periapicales, los resultados fueron que se observaron en 10 de los casos, los restos celulares epiteliales de Malassez que se asocian con hebras epiteliales o células inflamatorias. Las células de origen epitelial tienen una disposición ordenada en capas que forman pequeñas islas, hebras y/o trabéculas de diferentes grosores.

El granuloma periapical puede originarse después de la inactividad de un absceso periapical o puede desarrollarse como una patología periapical inicial.¹⁹

Podemos encontrar en algunos pacientes que la lesión es de tamaño grande, provocando movilidad al órgano dentario afectado, como consecuencia de la resorción ósea. Las pruebas de vitalidad son negativas, pues está lesión es consecutiva siempre a la necrosis pulpar. La percusión puede no producir dolor o ser ligeramente positiva. La palpación de los tejidos superpuestos sólo ocasiona molestias en situaciones que se produce una perforación de la cortical ósea.²⁰

Radiográficamente es difícil realizar el diagnóstico diferencial de un quiste de un granuloma apical inflamatorio, la gran diferencia será que los quistes presentan un tamaño mayor y de límites bien definidos. En algunos casos se puede apreciar una imagen que es radiopaca en la periferia de la radiolucidez apical, esto nos indica que la reacción es local del hueso o en la lámina dura periodontal, que se encuentra

ante la presión de la masa que está en crecimiento y expansión, esta situación también ha sido descrita en algunos granulomas apicales.¹⁹

Las lesiones crónicas a menudo son asintomáticas y demuestran poco cambio a nivel radiográfico.¹⁷

El granuloma y el quiste radicular son las causas más frecuentes en cuanto procesos patológicos periapicales, existen muchas otras entidades, algunas graves que pueden pasar desapercibidas, si no son examinadas al microscopio. Por eso la obligación de basar el diagnóstico usando también pruebas anatomopatológicas.²¹

2.6.1 Tratamiento de granuloma periapical

El tratamiento de preferencia es la eliminar cualquier agente infeccioso, esto puede lograrse gracias al tratamiento de conductos, lo que permite que la lesión logre cicatrizar.¹⁹

Existen tratamientos que no son quirúrgicos que puede ser mediante incisiones, con drenajes, las cauterizaciones (ácido tricloroacético), etc., estos pueden tener como consecuencia complicaciones supurativas y focos donde se presenta necrosis. Para tener claro si elegir el método quirúrgico u otro es de mucha ayuda realizar una toma radiográfica, ya que proporciona los límites de la extensión y las relaciones que tienen la lesión quística con las estructuras vecinas. Se pueden presentar algunas excepciones donde no se realiza la extirpación total, esto es por la extensión del proceso y por el riesgo que hay de lesionar ciertos órganos, en cambio se pueden elegir métodos quirúrgicos menos extremos. En caso de que continúe la infección, la lesión periapical permanece, esto debe de considerarse como que el tratamiento ha fallado.

La obturación de los conductos se realiza comúnmente con gutapercha; cuando las puntas extravasadas se relacionan con lesiones periapicales ya que provocan una respuesta localizada grave en este tejido, esta tiene la característica de presentar macrófagos y células gigantes multinucleadas. Algunos otros materiales como amalgama de plata, puntas de papel, sales de calcio derivadas del hidróxido de calcio y selladores de endodoncia extravasado pueden ocasionar este tipo de reacciones.¹⁹

2.7. Tratamiento ortodóncico

Raymond Begg ⁴ reiteraba que es necesario separar el tratamiento ortodóncico general en diferentes fases, es de gran utilidad porque ayuda a simplificar el estudio de las técnicas. El las dividió en: 1) la alineación y la nivelación; 2) realizar la corrección de las relaciones que hay entre los molares y las mecánicas para realizar el cierre de espacios, y 3) por último el acabado. No necesariamente todos los pacientes tienen que pasar por cada etapa del tratamiento, pero independientemente de la técnica a utilizar, es posible la necesidad de hacer cambios de los arcos de alambre y su forma que son empleados en las distintas fases.

2.7.1. Fases del tratamiento ortodóncico

1) Alineación y Nivelación

El objetivo principal de esta fase es lograr la correcta alineación de los dientes y solucionar las discrepancias en sentido vertical a través de la nivelación de los dientes en el arco dental. El éxito para obtener una alineación correcta no es solo ubicar los dientes que se encuentran mal alineados hasta la arcada dental, también es importante lograr concretar y controlar la posición antero-posterior de los incisivos, el ancho posterior de los arcos dentales y la forma de los mismos. De la misma manera, al realizar la nivelación de los arcos hay que discernir y tener el control sobre si la nivelación se da como consecuencia de la elongación de los

dientes posteriores, por la intrusión de los incisivos o por la combinación específica de ambas situaciones.

Debido a que las mecánicas usadas en ortodoncia cambian dependiendo la situación de la alineación y la nivelación que se necesite conseguir, es de gran relevancia el poder visualizar claramente la posición de los dientes que deseamos conseguir al final de cada etapa del tratamiento, antes de iniciar la misma.

2) Corrección en las relaciones que existen entre los molares y las mecánicas para realizar el cierre de los espacios.

Al iniciarse esta segunda etapa del tratamiento ortodóncico, los dientes deberán encontrarse en perfecta alineación y también haber causado la eliminación de cualquier exceso o inversión de la curva de Spee. El principal objetivo de esta etapa del tratamiento ortodóncico es realizar la corrección de la relación que existe entre los segmentos molares y bucales para obtener la oclusión adecuada en el plano anteroposterior, además de realizar ciertas mecánicas para conseguir el cierre de los espacios en caso de haber realizado extracciones o de algunos espacios que hayan quedado en las arcadas dentales, también es importante corregir el Overjet y el Overbite. En situaciones más complejas, se puede encontrar unas relaciones intermaxilares razonablemente que nos son correctas, esto puede ser indicio de que existe la posibilidad de requerir de cirugía ortognática.

3) Acabado.

Para continuar esta fase, se debe de haber alineado perfectamente los dientes, y que los espacios de las extracciones ya se encuentren cerrados, las raíces necesitan tener una posición razonablemente paralela entre ellas y los dientes que están en los segmentos bucales deben tener la posición para lograr una relación normal de clase I.

En este momento todavía queda por realizar algunos movimientos de las raíces de los dientes anteriores y posteriores para lograr ubicarlas en una posición paralela y obtener la correcta torsión e inclinación axial de los incisivos que están inclinados.

Asimismo, en el gran número de los casos es necesario realizar algunos ajustes pertinentes de la posición de algunos dientes para nivelar los rebordes marginales, lograr posiciones horizontales precisas de los dientes dentro de los arcos dentarios y, en general, corregir las discrepancias que existan por fallas en la colocación de algunos brackets o en la prescripción del aparato.⁴

3. Objetivos

3.1. Objetivo general

- Demostrar el manejo correcto de un canino retenido con un correcto uso de la mecánica en aparatología fija estándar, en paciente femenino de 15 años y el control de la lesión de granuloma periapical durante el tratamiento ortodóncico.

3.2. Objetivos específicos

- Interpretar correctamente los estudios diagnósticos para realizar el tratamiento adecuado
- Identificar el protocolo de tratamiento para caninos retenidos y granuloma periapical.
- Organizar en la etapa del tratamiento los procedimientos quirúrgicos (odontopexía y extirpación del granuloma).
- Predecir los movimientos ortodóncicos que se deben realizar para la correcta tracción del canino retenido.
- Evaluar la recidiva de granuloma periapical y si el tratamiento que se realizó fue adecuado.

4. Descripción del Caso Clínico

Paciente femenino de 15 años y 5 meses de edad que ingresa a la Clínica de Ortodoncia del Centro de Investigación y Estudios Avanzados en Odontología (CIEAO) de la Facultad de Odontología de la Universidad Autónoma del Estado de México (UAEM).

Con motivo de consulta: Paciente refiere tener los dientes chuecos.

Antecedentes personales patológicos: Varicela

4.1. Análisis Fotográfico.

4.1.1. Análisis fotográfico de vista extraoral

Fotografías extraorales de frente y de sonrisa.

Forma de la cara es oval, es simétrica, los ojos de forma almendrada, frente amplia nariz de base mediana, labios medianos y boca mediana con buen sellado labial, tercios faciales se observan simétricos, la línea media dental se encuentra desviada hacia el lado izquierdo respecto la línea media facial. En la foto de sonrisa se exhibe la totalidad tanto de incisivos superiores como inferiores. (Fig. 9 A, 9 B).

En la fotografía extraoral vista de perfil.

La implantación de las orejas se encuentra media, nariz pequeña, un perfil recto; los ángulos frontonasal, nasolabial y mentolabial se observaron obtusos. (Fig. 9 C)

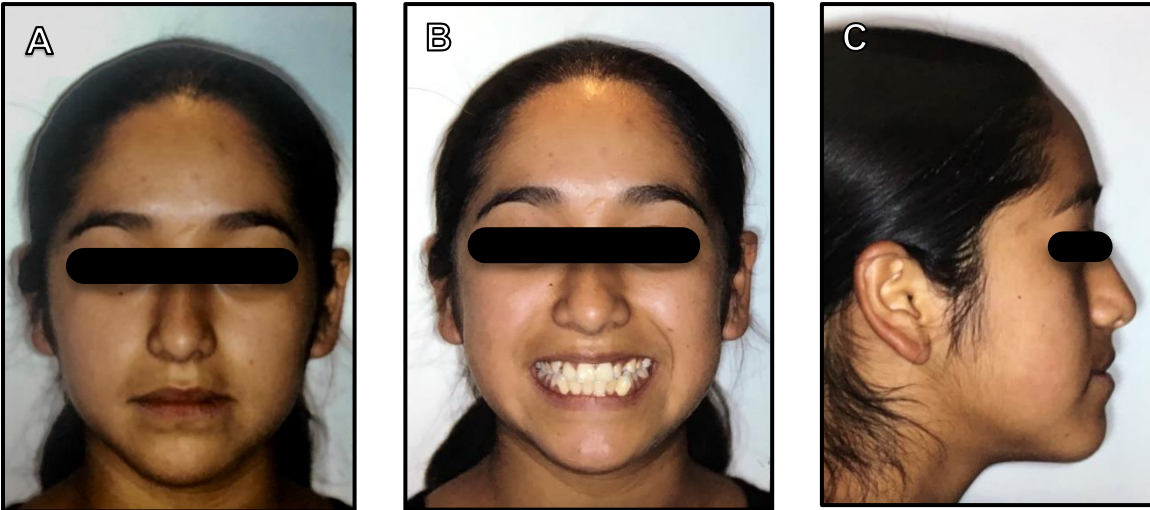


Figura 9. Fotografías extraorales. A) De frente B) Frente de sonrisa C) Perfil. Referencia propia.

4.1.2. Análisis fotográfico intraoral

Se observa en el análisis intraoral que la higiene oral es buena, el tejido gingival bien hidratado de color rosa con pigmentación melánica en el sector anterior, dentición permanente. Presenta relación molar de Angle Clase I derecha e izquierda, la relación canina que nos es posible valorar debido a falta de asentamiento oclusal de canino del lado derecho y del lado izquierdo debido a la ausencia clínica del O.D. 23, también se observa sobremordida horizontal (Overjet) de 1 mm y sobremordida vertical (Overbite) de 1mm., mordida borde a borde del O.D. 21 con el 31, mordida invertida del O.D. 22 con el 33, así como la falta de coordinación de entre las líneas medias dentales superior e inferior encontrándose la superior hacia la izquierda 1.5 mm y finalmente apiñamiento severo en ambas arcadas. (Fig. 10 A-C)

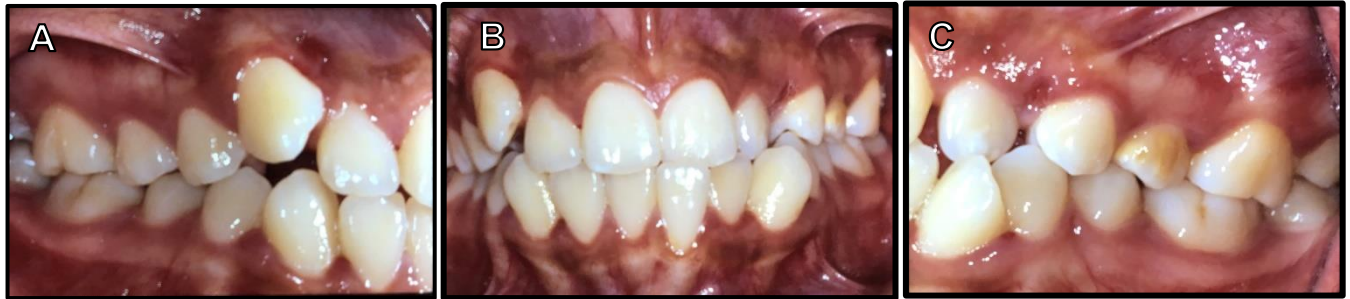

Figura 10. Fotografías intraorales. A) Fotografía vista lateral derecha. B) Fotografía vista frontal de mordida. C) Fotografía vista lateral izquierda. Referencia propia.

En la vista oclusal superior e inferior observamos que el arco superior es de forma triangular con un colapso del lado izquierdo y la forma de arco inferior es ovalada, el tamaño de los dientes son medianos y de forma cuadrada, sin presencia de anomalías congénitas, frenillo labial y lingual con buena inserción. Se aprecia la desviación de las líneas medias hacia la izquierda respecto al rafe palatino y al frenillo lingual. Así como presencia de caries en los Órganos Dentarios (O.D.) 16 y 36, hipoplasia del esmalte en la cara vestibular del O.D. 25 y obturación provisional del O.D. 46. (Fig. 11 A, B)

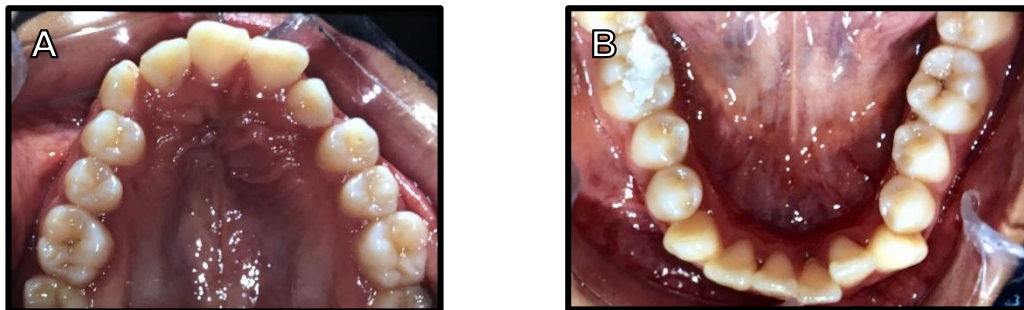


Figura 11. Fotografías intraorales A) Fotografía oclusal superior. B) Fotografía oclusal inferior.

4.2. Análisis de modelos

En los modelos de estudio se verifican los datos observados en las fotografías intraorales; dentición permanente, la forma de la arcada superior triangular e inferior de forma ovalada, dientes de tamaño mediano de forma cuadrada, ausencia del O.D

23, también se aprecia desviación en las líneas medias dentales hacia la izquierda respecto al rafe palatino y el frenillo lingual, mordida borde a borde del O.D. 21 con el 31 y mordida invertida del O.D. 22 con el 33. (Fig. 12 A-E)

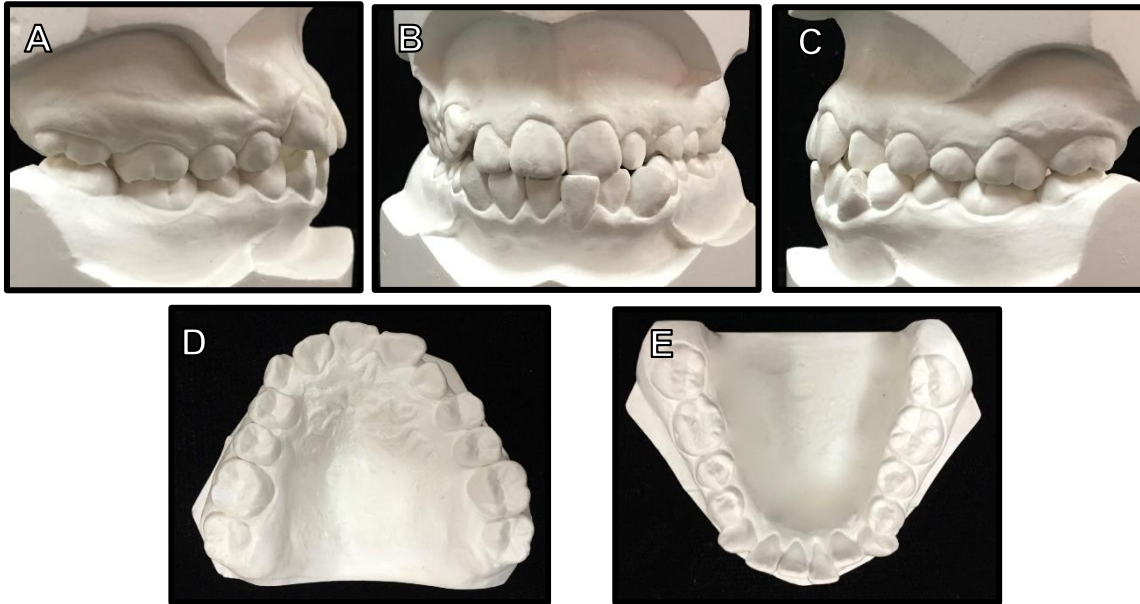


Figura 12. Fotografía modelos de estudio, A) Fotografía lateral derecha, B) Fotografía frontal de mordida, C) Fotografía lateral izquierda, D) Fotografía oclusal superior, E) Fotografía oclusal inferior. Referencia propia.

4.3. Radiografía panorámica

En el análisis de la radiografía panorámica se observa buen trabeculado óseo, vías aéreas permeables, el cóndilo derecho se encuentra delgado a comparación del izquierdo, dentición permanente, proporción corona-raíz 1:2, se observó que el O.D. 23 se encontraba retenido con una aposición mesioangulada, el O.D. 46 con presencia de caries de 3er grado y formación de los gérmenes dentarios O.D. 18 y 28 en estadio de Nola 4. (Fig. 13)

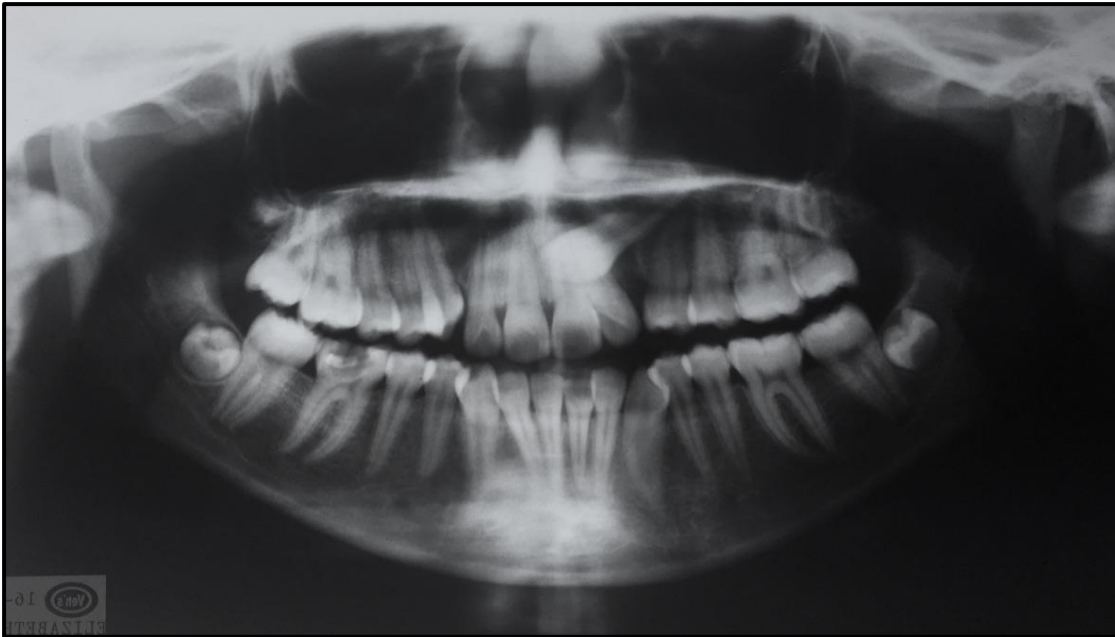

Figura 13. Fotografía de la radiografía panorámica inicial. Referencia propia.

4.4. Análisis Cefalométrico

El análisis de la radiografía lateral de cráneo se realizó con la propuesta del estándar realizado por el Dr. Toshio Kubodera Ito, obteniendo así la cefalometría respecto al grupo de edad y sexo. (Fig. 14 A, B)

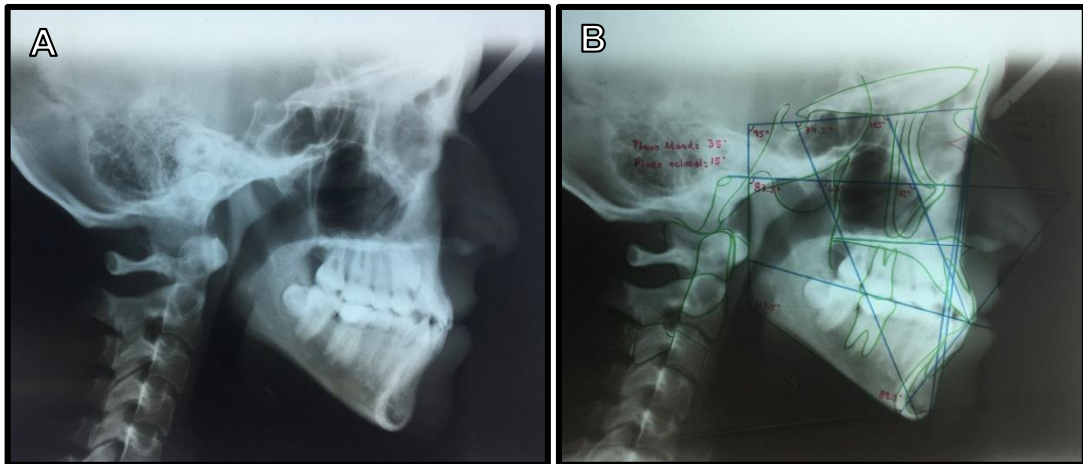


Figura 14. A) Fotografía de la radiografía lateral de cráneo, B) Fotografía de radiografía lateral de cráneo con trazado cefalométrico. Referencia propia.

4.5. Análisis lineal

De acuerdo a los valores establecidos por el análisis lineal propuesto por el Dr. Kubodera para el rango de edad de 15 a 17 años en sexo femenino, se determinó la longitud total de la base craneana Nación-Silla (norma N-S 67.74mm) es de 64mm indicando que se encuentra disminuida respecto a la norma, la longitud total del maxilar superior Punto A prima - Fosa pterigomaxilar prima (norma A'- Ptm' 50.45mm) es de 45mm.

La distancia entre el punto molar superior (Mo) y molar superior prima (Ms') es de 21mm (norma Mo-Ms' 23.76mm) lo que indica una intrusión del primer molar superior. La longitud total de la mandíbula es de 107.5mm (norma Cd-Gn118.53mm) indica que esta disminuida tanto en la longitud de la rama mandibular Condillion - Gonion (norma 60.15), así como del cuerpo mandibular. (Fig. 15)

Centro de Investigación y Estudios Avanzados en Odontología
Departamento de Ortodoncia
U.A.E.M.
Cephalometric analysis (15-17 years)
Dimensional linear analysis

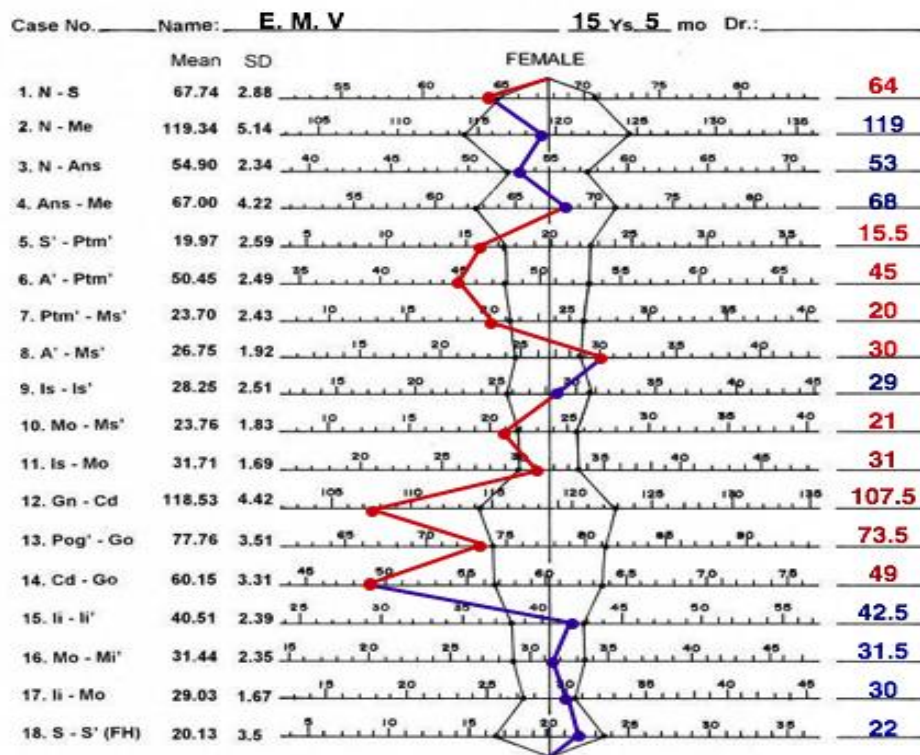


Figura 15. Análisis lineal realizado tomando como referencia en el estándar cefalométrico Dr. Kubodera Ito. Referencia propia.

4.6. Análisis angular

De acuerdo al análisis angular establecido para el rango de edad de 15 a 17 años la paciente presentó, clase I esquelética (ANB 2°), perfil esquelético recto, mentón retruído respecto al plano de Frankfurt (FH 83.5) y Silla-Nasión (SN 76.5). Inclinación aumentada del plano mandibular (35°) y del plano oclusal (15°), del Eje Y con FH (67°) y SN (74°), también de la rama con FH (87. 5°), ángulo gonial abierto (127°) que nos indica un high mandibular, es decir una rotación de la mandíbula en sentido de las manecillas del reloj. (Fig. 16)

Centro de Investigación y Estudios Avanzados en Odontología
Departamento de Ortodoncia
U.A.E.M.
Cephalometric analysis (15-17 years)

Case No. _____ Name: **E. M. V.** Sex **M** **1** **5** Ys **5** mo Dr.: _____

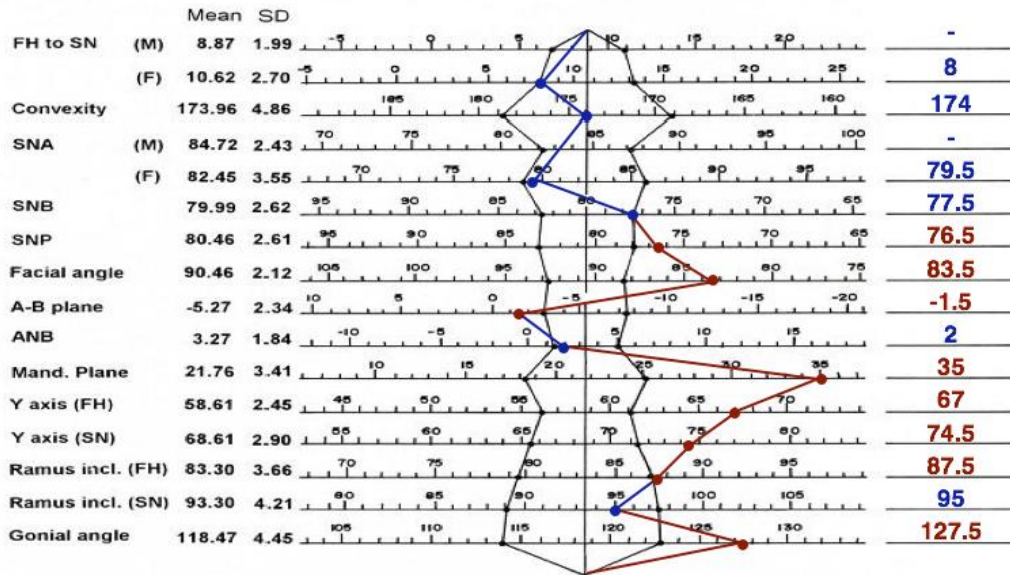


Figura 16. Análisis angular realizado tomando como referencia el estándar cefalométrico Dr. Kubodera Ito. Referencia propia.

En la parte dental de este mismo análisis se observó una proinclinación aumentada del incisivo inferior respecto al plano FH (55.5) teniendo como consecuencia un ángulo interincisal cerrado (123°). (Fig. 17).

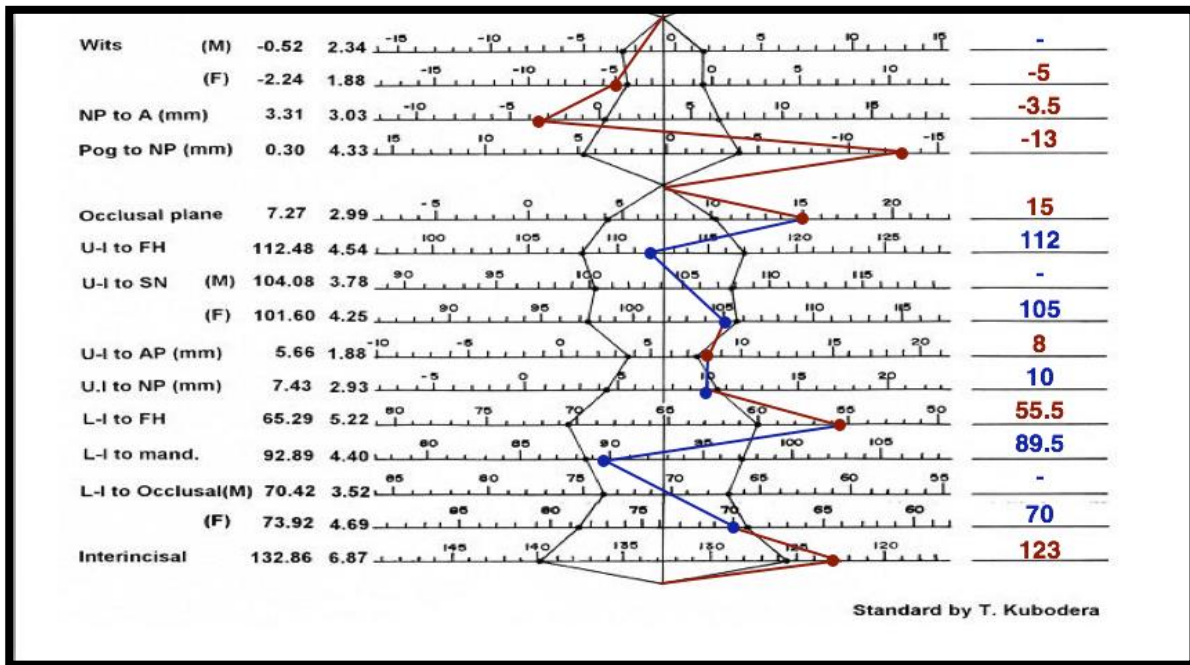


Figura 17. Análisis angular realizado tomando como referencia el estándar cefalométrico Dr. Kubodera Ito. Referencia propia.

5. Diagnóstico

Con los datos recopilados y analizados de todos los estudios previos, se logró establecer el siguiente diagnóstico:

5.1. Diagnóstico esquelético.

- Paciente femenino de 15 años 5 meses de edad, aparentemente sano.
- Clase I esquelética.
- Perfil esquelético recto.
- High Mandibular.

5.2. Diagnóstico dental.

- Clase I molar bilateral.
- Clase canina no valorable.
- Ausencia clínica del O.D. 23.
- Lesión periapical a nivel de los O.D. 12 y 13.
- Apiñamiento severo en arcada superior de 11mm y en arcada inferior de 9mm.
- Overjet 1mm.
- Overbite 1mm.
- Línea media dental maxilar y mandibular se observan desviadas a la izquierda.
- Proinclinación del incisivo inferior.

4.8 Plan de Tratamiento

4.8.1. Objetivos del tratamiento

- Restaurar los O.D. 16, 36 y 46.
- Valorar la lesión periapical en la zona de la premaxila entre el lateral y canino derechos.
- Aliviar apiñamiento en ambas arcadas.
- Llevar el O.D. 23 al plano de oclusión.
- Conservar la clase I molar.
- Obtener la clase I canina.
- Obtener Overjet y Overbite de 2mm.
- Disminuir la proinclinación del incisivo inferior.
- Mejorar la forma de las arcadas.
- Coordinar líneas medias dentales.

4.8.2. Primera Fase del tratamiento

El tratamiento se inició realizando la restauración de las piezas dentarias cariadas 16 y 36; tratamiento de conductos e incrustación metálica ocluso-vestibular en el 46. Se continuó con las extracciones de los O.D. 14, 34 y 44 para obtener espacio debido al apiñamiento severo en ambas arcadas. No se procedió con la extracción del O.D. 24 hasta valorar la erupción del 23.

Posteriormente se colocaron los brackets metálicos, prescripción Edgewise Standard, slot 0.018 x 0.025", en los O.D. 15, 11, 21, 22, 24, 25, 35, 33, 32, 31, 41, 42, 43, 45. Se colocaron bandas en los O.D. 17, 16, 26, 27, 37, 36, 46, 47. Se utilizaron arcos de Níquel Titanio calibre 0.014", para iniciar la fase de alineación y nivelación, se utilizaron módulos elastómeros. (Fig. 18 A-E)

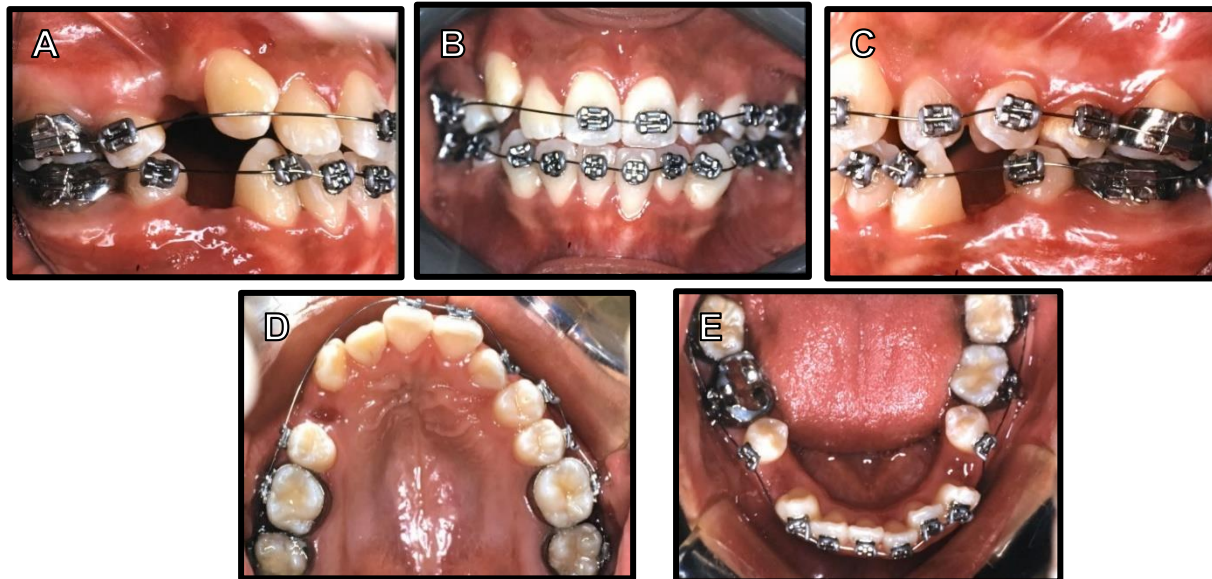


Figura 18. Fotografías Intraorales. A) Fotografía lateral derecha, B) Fotografía frontal, C) Fotografía lateral izquierda, D) Fotografía oclusal superior, E) Fotografía oclusal inferior.

Referencia propia.

Se efectuó el procedimiento quirúrgico para la remoción de la lesión localizada entre el O.D. 13 y 12. Este procedimiento se llevó a cabo mediante un colgajo abierto. Se recoge la muestra para el análisis histopatológico para la confirmación del diagnóstico de granuloma periapical. A los 7 días se citó a la paciente para el retiro de puntos de sutura. (Fig. 19 A-E)

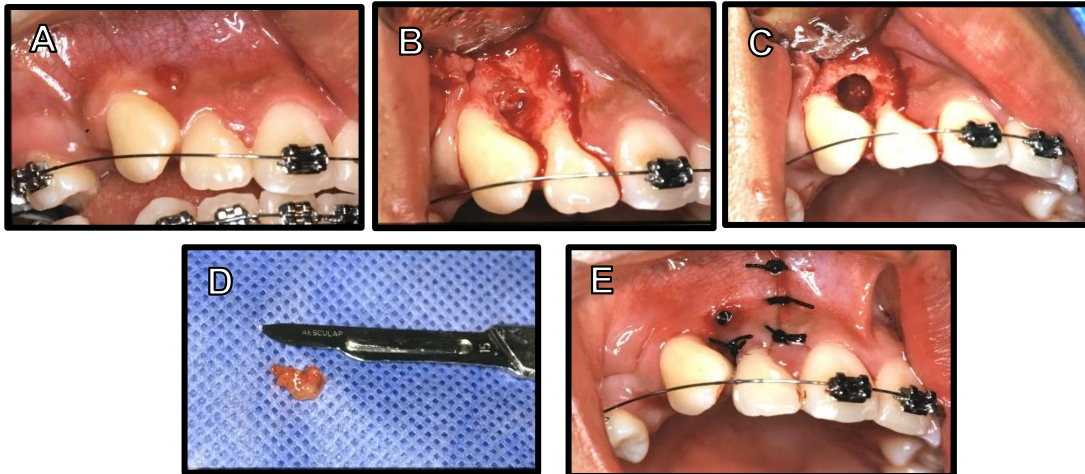


Figura 19. Fotografías Intraorales del procedimiento quirúrgico A) previo a la incisión, B) Levantamiento de colgajo C) Extirpación de la lesión D) Granuloma E) Sutura del colgajo. Referencia propia.

Cementado de los brackets con prescripción estándar Edgewise slot 0.018" x 0.025" en los O.D. 12 y 13, se colocaron arcos Níquel Titanio 0.014" arcada superior y 0.016 acero inoxidable con tope en la arcada inferior para alineación y nivelación, se utilizó cadena elástica en los O.D. 21-22. (Fig. 20 A-D)

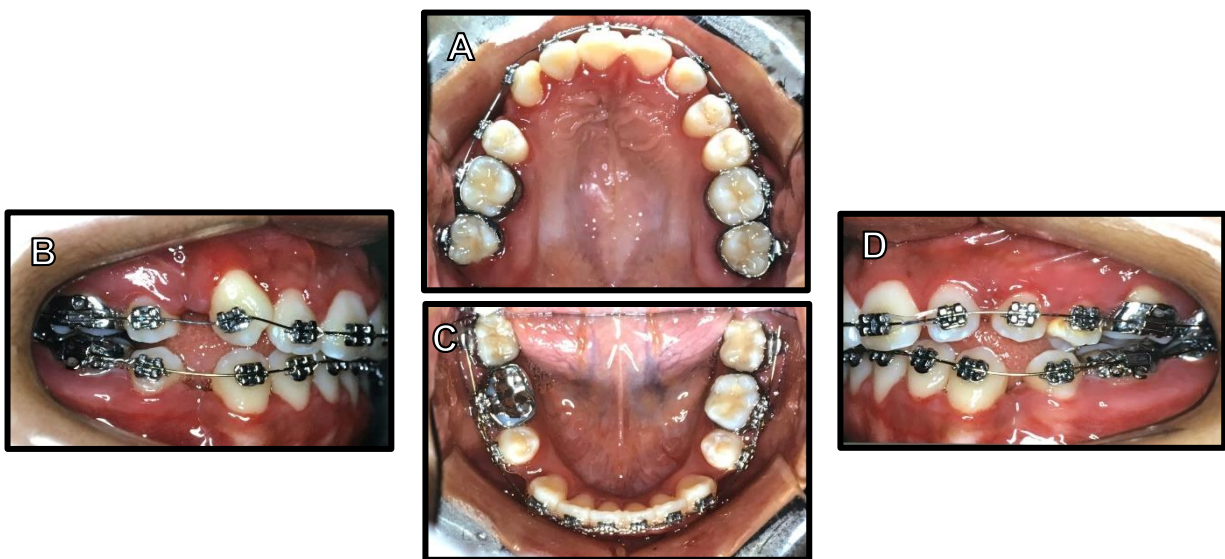


Figura 20. Fotografías intraorales. A) Fotografía oclusal superior, B) Fotografía lateral derecha, C) Fotografía oclusal inferior, D) Fotografía lateral izquierda. Referencia propia.

4.8.3 Segunda fase del tratamiento

Se procedió a realizar la exposición del O.D 23 a nivel del paladar, se le cementó como medio de anclaje para su tracción un botón con ansa, con arco 0.016" x 0.022" de acero inoxidable junto con un arco 0.016" de acero inoxidable con loop vertical, se realizó la tracción por medio de cantiléver. En la arcada inferior se continúa alineación y nivelación con arco Níquel Titanio 0.018". (Fig. 21 A-D)

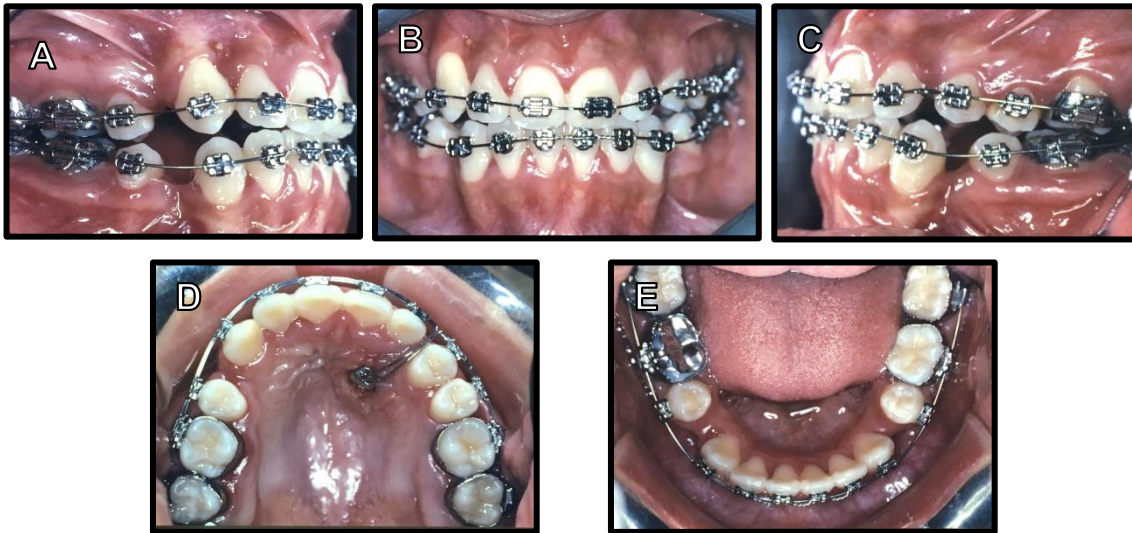


Figura 21. Fotografías intraorales. A) Fotografía lateral izquierda, B) Fotografía frontal, C) Fotografía lateral derecha D) Fotografía oclusal superior E) Fotografía oclusal inferior. Referencia propia.

Una vez erupcionada la corona del O.D. 23, se realizó la extracción del O.D. 24, se colocaron arcos 0.016" x 0.022" acero inoxidable con tope en ambas arcadas. Para la tracción del O.D. 23 se utilizó cadena elástica hacia el O.D. 25 pero ligando todo el segmento posterior junto para evitar la pérdida de espacio. Cadena elástica en las piezas dentarias 33-35 para cierre recíproco del espacio de extracción. (Fig. 22 A, B)

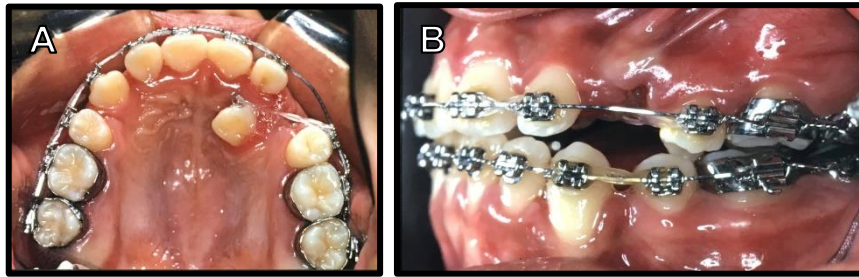


Figura 22. Fotografías intraorales. A) Fotografía oclusal superior, B) Fotografía lateral izquierda. Referencia propia.

Al 17º mes de tratamiento se cementó el bracket de prescripción Edgewise Standard slot 0.018" x 0.025" a O.D. 23, se colocaron arcos dobles 0.016" x 0.022" de acero inoxidable y 0.012" Níquel Titanio para continuar la nivelación del canino. (Fig.23 A-E)

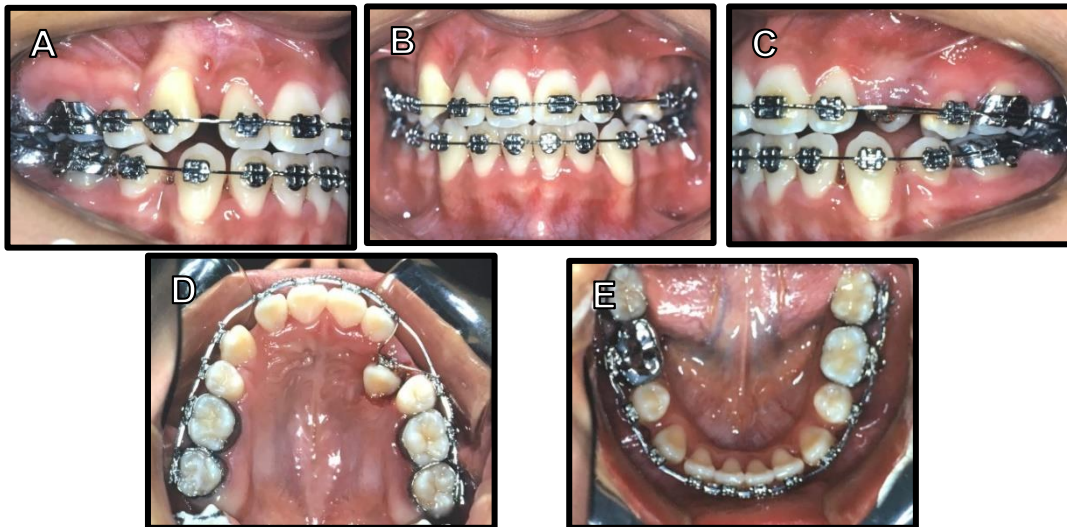


Figura 23. Fotografías intraorales. A) Fotografía lateral derecha, B) Fotografía frontal, C) Fotografía lateral izquierda, D) Fotografía oclusal superior, E) Fotografía oclusal inferior. Referencia propia.

Posteriormente en el tratamiento se utilizó resorte abierto para obtener el espacio mesiodistal del O.D. 23, en los O.D. 22-25, se colocó la cadena elástica para tracción del mismo. (Fig. 24 A-E)

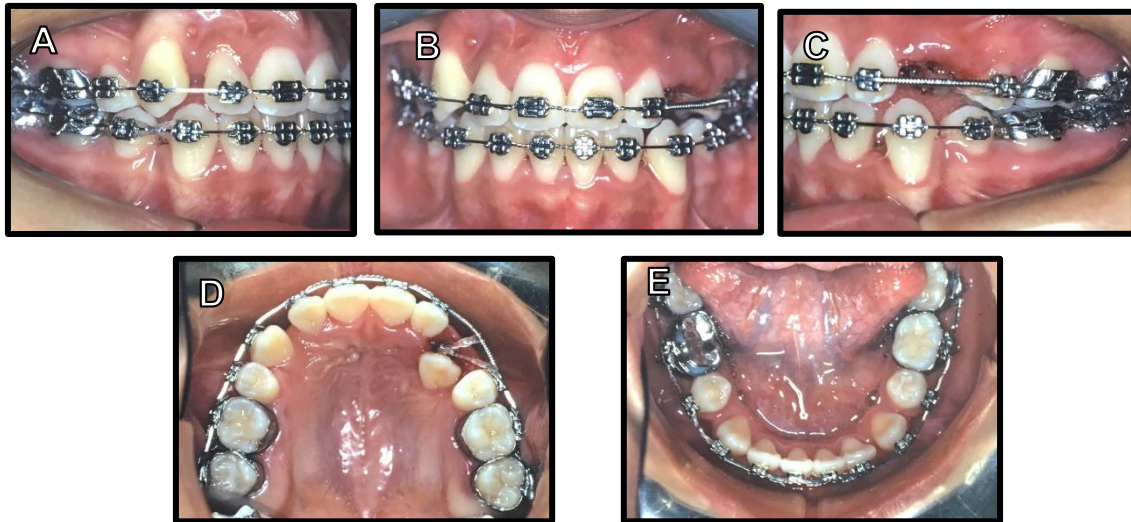


Figura 24. Fotografías intraorales. A) Fotografía lateral derecha, B) Fotografía frontal, C) Fotografía lateral izquierda, D) Fotografía oclusal superior, E) Fotografía oclusal inferior. Referencia propia.

La retracción del segmento anterior fue realizada con arcos 0.017" x 0.025" de acero inoxidable con "bull loop" para el cierre de espacios, junto con el ligado continuo de molares. (Fig.25 A-E)

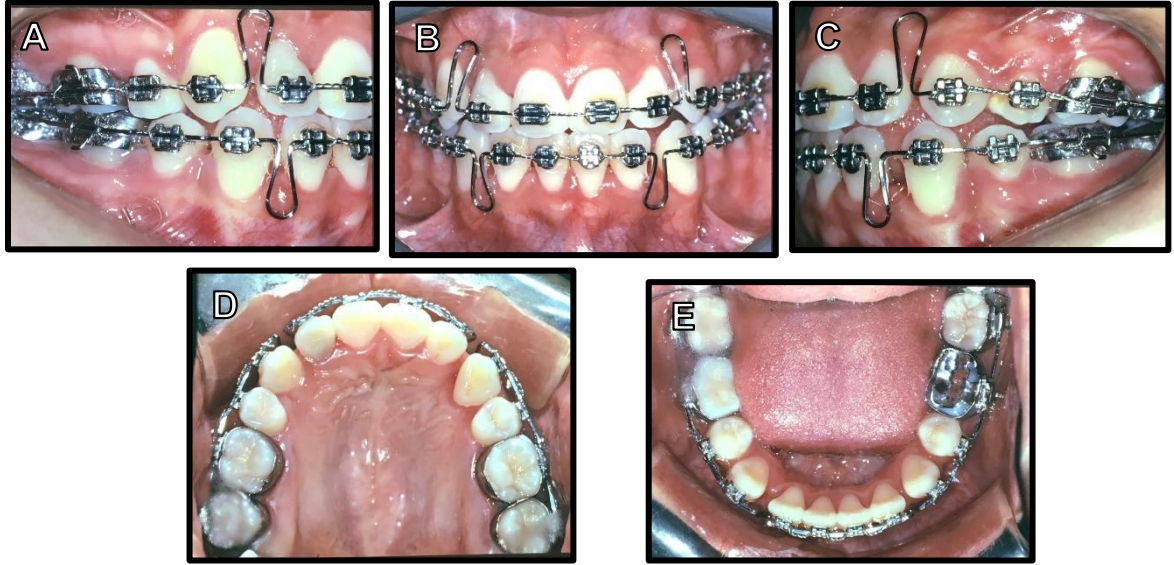


Figura 25. Fotografías intraorales. A) Fotografía lateral derecha, B) Fotografía frontal, C) Fotografía lateral izquierda, D) Fotografía Oclusal superior, E) Fotografía oclusal inferior.
Referencia propia.

4.8.4 Tercera Fase del tratamiento

Los arcos finales se confeccionaron en 0.017" x 0.025" de acero inoxidable con topes en los últimos molares. Se colocaron Kobayashis en mesial de los O.D. 12, 22 y en distal de los O.D. 13, 23, 33, 43, y se realizó el asentamiento de mordida con elásticos intermaxilares 3/8" 3.5 onzas en forma de delta invertida de 12-43-13 y 22-33-23 para asentamiento en el área de caninos. (Fig. 26 A-D)

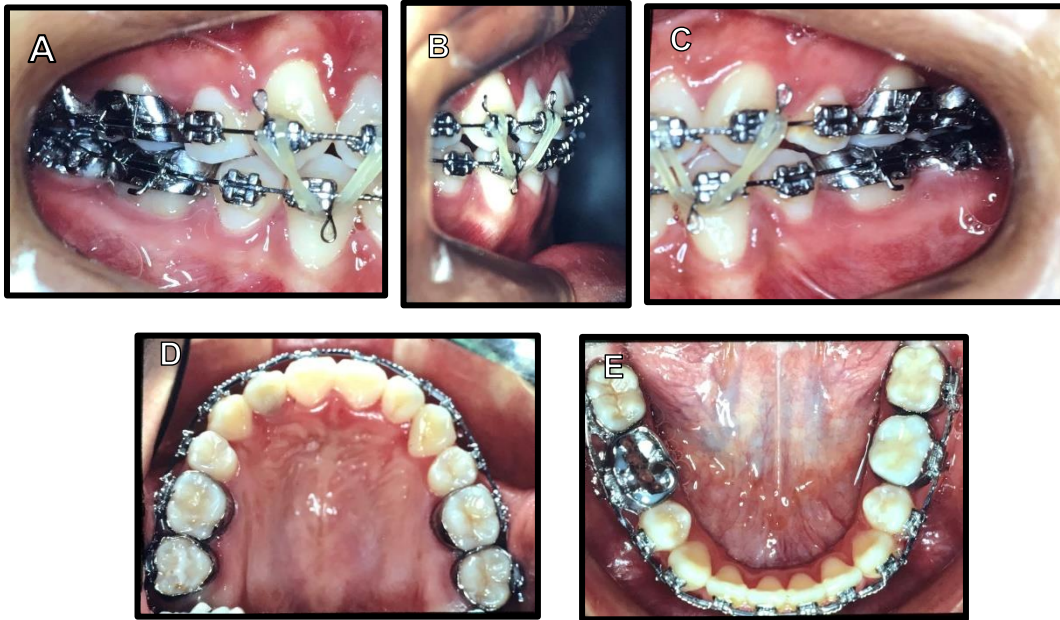


Figura 26. Fotografías intraorales. A) Fotografía lateral derecha, B) Fotografía perfil, C) Fotografía lateral izquierda, D) Fotografía oclusal superior, E) Fotografía oclusal Inferior.
Referencia propia.

5. Discusión

El diente retenido o incluido es el que no erupciona en el arco dentario en un cierto tiempo esperado .¹⁰ El canino es el tercer diente que con mayor frecuencia encontramos retenido, con una frecuencia de 0.9-2% hasta un 7% sujetos que tienen más de 11 años. Estos se ubican en el 60% de los casos en el paladar, en el 30% hacia vestibular y en el 10% en posición intermedia. ¹¹ Esto sucede más comúnmente en el sexo femenino con 1.17% que en el sexo masculino con un 0.51%. La retención se observa más en la arcada superior que en la arcada inferior.¹⁴

Hoy en día existen diferentes técnicas de aparatología preajustada pero siguiendo la filosofía del Centro de Investigación y Estudios Avanzados en Odontología el caso presentado se resolvió con aparatología fija estándar, la cual nos permite manejar la biomecánica de una manera controlada y sencilla. La tracción del órgano dentario fue realizada con el uso de dobles con loops para lograr su exposición en la cavidad oral.

Dr. Bishara ¹⁶ toma en cuenta las siguientes consideraciones para la tracción de un canino que se encuentra retenido: el uso de fuerzas ligeras, que exista espacio suficiente para el diente dentro de la arcada, el uso de resortes metálicos y el uso de un arco que sea lo suficientemente rígido para resistir las fuerzas durante la extrusión del canino para evitar efectos indeseados. Se decidió no extraer el primer premolar hasta no tener la certeza de poder realizar movimiento de extrusión del canino retenido siendo una recomendación de este mismo autor.

Aunque actualmente existen mecánicas novedosas para solucionar este tipo de tratamientos con canino retenido, el uso de la técnica estándar nos permitió comprobar que es posible resolverlo con herramientas sencillas como lo es el uso de loops y elásticos, añadiendo que representa un bajo costo para el paciente llevándonos a un resultado exitoso.

Este caso aporta información al clínico en ortodoncia con evidencias que sigue siendo viable el uso de la técnica estándar, siempre y cuando sea usada adecuadamente.

Otro de los hallazgos encontrados en este caso fue que la paciente presentaba un granuloma periapical a nivel del órgano dentario 12, presente antes del inicio del tratamiento ortodóncico. El término de granuloma periapical se refiere a una masa de tejido inflamatorio de granulación crónica en el ápice de un diente no vital. Representa una reacción secundaria de defensa a la presencia de una infección microbiana en el canal radicular con la proliferación de desechos tóxicos en la zona apical.¹⁷

La lesión se presentó en la región anterior del maxilar coincidiendo con lo descubierto por Shear¹⁹ en un estudio se observó que el mayor número aparecen en el maxilar (60%), la región de preferencia, la parte anterior.

En este caso el tratamiento fue la remoción quirúrgica como menciona García et al.¹⁹ que es la técnica más aceptada para la extirpación total de la lesión. El tratamiento del diente afectado fue el tratamiento de conductos y la obturación con gutapercha.

6. Conclusión

- El manejo multidisciplinario del paciente es de gran importancia para complementar el tratamiento ortodóncico, en este caso se tuvo el apoyo del área de cirugía y endodoncia, así como patología bucal debido a la lesión que presentaba la paciente.
- Es importante la habilidad del clínico junto con la realización de mecánicas adecuadas para lograr la tracción del canino retenido, técnicas básicas indispensables para lograr el éxito del tratamiento, evitando así la pérdida de los órganos dentarios
- Las múltiples mecánicas que nos permiten traccionar los dientes retenidos tienen la misma finalidad que es la de llevar el diente a su posición correcta dentro del arco dentario, la más adecuada será la que nos ayude a lograr el movimiento deseado sin dañar el órgano dentario y estructuras dentarias adyacentes a este.

7. Referencias Bibliográficas

1. Gómez-Gómez V, Fernández-López A, Pérez-Tejada HE, Características cefalométricas presentes en la maloclusión clase I en el Departamento de Ortodoncia de la DEPEl. Revista Odontológica Mexicana, 2011;15 (1): 14-20.
2. Vellini-Ferreira F. Ortodoncia. Diagnóstico y Planificación Clínica. Sao Paulo. Artes Medicas Latinoamérica; 2002.
3. Concepción-Obregón T, Sosa-Hernández H, Matos-Rodríguez A, Díaz-Pacheco C. Orden y cronología de brote en dentición permanente. Revista de Ciencias Médicas, 2013; 17(3): 112-122.
4. Proffit WR, Fields HW, Sarver DM. Ortodoncia Contemporánea. 5ª Ed. Barcelona. Elsevier, 2014.
5. Escriván de Saturno L. Ortodoncia en Dentición Mixta. Colombia. Amolca; 2007.
6. Da Silva FG, Nune RV, Baleirine SPR. Relación intra-arcada en la dentición temporal: diastemas, ausencia de diastemas y apiñamiento. Ortodoncia Española, 2002; 42)2:77-84
7. Neville B, Damm D, Allen C, Bouquot J. Oral and Maxillofacial Pathology. 3th Ed. St. Louis, Missouri. Elsevier; 2009
8. Ocampo Parra A, Parra Quintero N, Botero Mariaca PM. Guía de erupción y extracción seriada: una mirada desde el desarrollo de oclusión. Revista Nacional de Odontología, 2013; 9: 25-35.

9. Macías-Gil R, Quesada-Oliva LM, Benítez-Remón B, González-García A. Frecuencia del apiñamiento dentario en adolescentes del área de salud Masó. *Revista Habanera de Ciencias Médicas*, 2008; 8 (5): 71-80
10. Ugalde-Morales FJ. Clasificación de caninos retenidos y su aplicación clínica. *Revista ADM*, 2001; 58(1); 21-30.
11. Montenegro-Porras Ma, Hara-Ortiz F. Tracción de canino retenido superior con aparatología ortodóntica fija Edgewise: Reporte de un caso. *Revista Mexicana de Ortodoncia*, 2013; 1(1): 62-72.
12. Uribe-Restrepo GA. Fundamentos en Odontología. Ortodoncia teoría y clínica. Medellín. Corporación para Investigaciones Biológicas; 2004.
13. Radi-Londoño J, Villegas-Acosta FA. Protocolo quirúrgico para el manejo interdisciplinario de caninos retenidos en el maxilar superior. *Revista Facultad de Odontología Universidad de Antioquia*, 2002; 13(2): 10-20.
14. Ugalde-Morales FJ. Prevalencia de retenciones de caninos en pacientes tratados en la clínica de ortodoncia de UNITEC. *Revista ADM*, 1999; 54(2):49-58.
15. Camarena-Fonseca AR, Rosas Gonzales EJ, Cruzado-Piminchumo LM, Liñán Durán C. Métodos de diagnóstico imagenológico para optimizar el plan de tratamiento y pronóstico de caninos maxilares. *Revista Estomatológica Herediana*. 2016;26(4):263-70
16. Gómez-Gómez SL, Jaramillo-Vallejo PM. Manejo ortodóncico de caninos maxilares retenidos. *Revista facultad de Odontología Universidad de Antioquia*, 2002; 13(2): 79-85.

17. Concha G. Radiología de los quistes maxilares. Revista Hospital Clínico Universidad de Chile. Santiago. 2002; 13 (1): 22-30.
18. Pires-Rocha DA, Alves-Pereira KM, Gordón-Núñez MA, Andrade de Carvalho A, Cavalcanti-Galvão H, Lopes-Costa A. Formación de los granulomas y quistes radiculares: Una revisión de los aspectos inmunopatológicos. Revista ADM, 2007; 64(3): 91-96
19. García-Rubio A, Bujaldón-Daza AL, Rodríguez-Archilla A. Lesiones periapicales. Diagnóstico y tratamiento. Avances en Odontoestomatología. 2015; 31 (1): 31-42.
20. García-Barbero J. Patología y Terapéutica Dental. Operatoria dental y endodoncia. 2ª ed. Barcelona. Elsevier. 2005.
21. Cava-Vergíu C, Flores-Cueto W, Cárdenas-Sornoza A. Extirpación de granuloma periapical, tratamiento de conductos y apicectomía en un solo acto quirúrgico. Kiru. 2007; 4(2):73-77.

Constancias de Presentación

XVII encuentro
Participación de la
Mujer
en la
Ciencia

21-25 Septiembre 2020 León, Guanajuato

4 ANIVERSARIO
CENTRO DE INVESTIGACIONES EN OPTICA, A.C.

CIEO
CENTRO DE INVESTIGACIONES EN OPTICA, A.C.

*Obraga el presente
Reconocimiento
por su valiosa participación a:*

Gabriela Resendiz Jimenez, Claudia Centeno Pedraza, Toshio Kubodera Ito, Ulises Velázquez Enríquez y Gabriel Eduardo Colomé Ruiz

Por el trabajo:
Tratamiento ortodóncico en paciente de 15 años de edad con canino retenido y granuloma periapical: Reporte de caso.

Cristina E. Solano Sosa
Cristina E. Solano Sosa
Representante del Comité Organizador

Rafael E. Luna
Rafael Espinosa Luna
Director General del CIEO

Beatriz Ramírez de la Fuente
Eduardo Velázquez



**La Universidad Autónoma del Estado de México a través del
Centro de Investigación y Estudios Avanzados en Odontología,
La Facultad de Odontología,
y el Cuerpo Académico Salud-Enfermedad Bucal**

otorga la presente

Constancia

a: **Gabriela Reséndiz Jiménez, Claudia Centeno Pedraza, Toshio Kubodera Ito, Ulises Velázquez Enríquez y Gabriel Eduardo Colomé Ruiz**

por la presentación de su trabajo en la modalidad *Especialidad Caso Clínico* titulado:

**Tratamiento Ortodóncico en Paciente de 15 años de Edad con Canino Retenido y Granuloma Periapical:
Reporte de Caso.**



Toluca Estado de México, 7 febrero 2019

PATRIA, CIENCIA Y TRABAJO

"2019 año del 75 Aniversario de la Autonomía ICLA-UAEM"

Dra. en C.S. Edith Lara Carrillo
Directora
Facultado de Odontología

Dr. en O. Rogelio J. Scougall Vilchis
Coordinador
C.I.E.A.O.



Constancia de movilidad



UADY
CIENCIAS DE LA SALUD
FACULTAD DE
ODONTOLOGÍA

UNIDAD DE POSGRADO E INVESTIGACIÓN

Oficio FOUPI 221/2018

Mérida, Yucatán, a 3 de mayo de 2018

A QUIEN CORRESPONDA:

Por medio de la presente, le informamos que la alumna **C. D. Gabriela Reséndiz Jiménez**, ha realizado y cumplido de manera satisfactoria los objetivos de la estancia académica en la Especialización en Ortodoncia que se imparte en esta Facultad, bajo el apoyo y supervisión del M. en O. Gabriel Eduardo Colomé Ruiz, Coordinador de este programa educativo, obteniendo una calificación de aprobado. Dicha estancia se realizó del 9 de abril al 9 de mayo del año en curso, con la finalidad de contribuir a los siguientes objetivos:

Nombre del proyecto: Enfoque alternativo en la resolución de tratamiento ortodóntico
Objetivo: Fortalecer los conocimientos, habilidades y destrezas adquiridas, así como conocer alternativas de tratamientos ortodónticos



Resultado: Ampliar la visión en la resolución ortodónticos, mecánica, planeación y formas diferentes de razonamientos.

- Participación en clases y revisión bibliografía de acuerdo a la temática formativa.
- Período: del 9 al 15 de abril de 2018 (7 días)
- Elaboración de aparatos ortodónticos en el área de laboratorio,
- Período: del 16 al 18 de abril de 2018 (3 días)
- Revisión de Casos Clínicos, Ortodónticos e Interdisciplinarios
- Período: del 19 al 28 de abril de 2018 (10 días)
- Atención de pacientes ortodónticos en la clínica de Ortodoncia
- Período: del 29 de abril al 9 de mayo de 2018 (11 días)

Sin otro particular nos despedimos con un cordial saludo.

ATENTAMENTE
"LUZ, CIENCIA Y VERDAD"


M. EN O. GABRIEL EDUARDO COLOMÉ RUIZ
Coordinador de la Especialización en
Ortodoncia y Ortopedia Dentomaxilofacial



M. C. O. JOSÉ RUBÉN HERRERA ATOCHE
Jefe de la Unidad de Posgrado e
Investigación

C. c. p. Archivo
JRHA/ghr

Correo electrónico: jose.herrera@uady.mx Tel. y Fax (999) 924-05-08 y 923-67-52 Ext. 117
Calle 61-A #492-A x Av. Itzáez. Costado sur parque "De la Paz". Col. Centro. C.P. 97000.
Mérida, Yucatán. Méx. www.odontologia.uady.mx

Reporte de No plagio

Conacyt Google Correo: Susana Oca... Bienvenido E

[Carpetas](#) [Parámetros](#) [Información de la cuenta](#)

iThenticate®
Professional Plagiarism Prevention

Buscar

Mis carpetas

Mis carpetas

TesisEspecialidad

Título

TRATAMIENTO ORTODÓNICO EN PACIENTE DE 15 AÑOS DE EDAD CON CANINO RETENIDO Y GRANULOMA PERIAPICAL: REPORTE DE CASO
1 part - 9,581 words

Informe **Autor** **Procesados ↓** **Acciones**

15%

GABRIELA RESENDIZ JIMÉNEZ 29 mar 2022 9:55:34

página 1 de 2 [Siguiente](#)

[Documentos](#) [Parámetros](#)